特集　鼠径ヘルニア手術の UPDATE（前方アプローチ）

当院における腹腔鏡ヘルニア根治術と前方アプローチの適応について

東京歯科大学市川総合病院　外科
小泉　　亘、長谷川博俊、渡邊　真祥、杉山　祥基、河合　佑子、神谷　　諭
小野　滋司、浅原　史卓、瀧川　　穣、和田　徳昭、江口　圭介、松井　淳一

はじめに

鼠径ヘルニアは一般・消化器外科領域におけるcommon diseaseである。そして、鼠径ヘルニア手術は基本的な外科手技を習得するための修練としても重要であり、かつ正確な解剖理解による適切な手技が必要とされ、最新治療の知識のアップデートも重要である。近年では、腹腔鏡下ヘルニア手術の普及により、腹腔鏡手術件数が急激に増加しているものの、術者の習熟度により、適切な症例選択が必要である。

また、症例によっては依然として前方アプローチ法（鼠径部切開法）に対する一定の需要があり、腹腔鏡・前方アプローチ、いずれの手技にも習熟する必要がある。

当院では腹腔鏡ヘルニア手術を標準術式として積極的に行っているが、前方アプローチを選択する症例も少なからずある。

本稿では我々の行っている腹腔鏡ヘルニア手術の基本手技の概説と、前方アプローチの手技および症例選択について、症例報告を合わせて報告する。

当院における腹腔鏡鼠径ヘルニア手術

当院では2015年より腹腔鏡手術（TAPP法）を導入し、標準術式としている。年度によりばらつきがあるものの、近年は増加傾向にある。過去５年間の手術症例数を示す（表１）。腹腔鏡ヘルニア手術は、腹腔鏡手術の基本となる、縫合・結紮などの腹腔鏡手術の基本手技習得に有用なだけでなく、鼠径部の解剖を内外から観察することで鼠径ヘルニアの解剖を理解することにも役立つと考える。

表１　当院における過去５年間のヘルニア根治術の術式

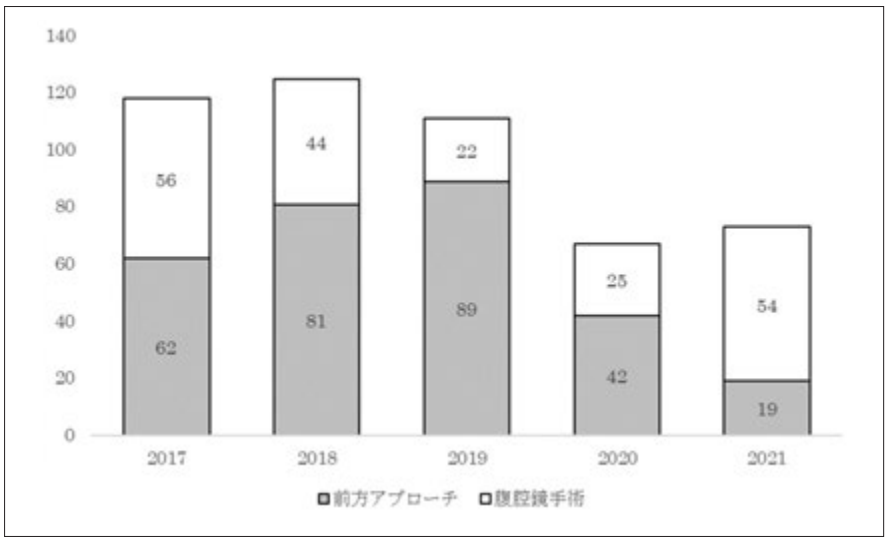

当院でのTAPP法は10mm ３D 軟性鏡を用いて３ポートで行い、メッシュ（パリテックスフォールディングメッシュ：コヴィディエン社）を吸収性タッカー（アブソーバタック：コヴィディエン社）で固定する標準的なTAPP法を行っている。当院でTAPP法を施行した症例のうち、症例数はまだ多くないものの、術後再発をきたした症例は経験していない。

当院における前方アプローチ症例の術式選択

当院の前方アプローチ法は、（パリテックスプラグ：コヴィディエン社）を用いた、mesh plug法を基本としている。ヘルニア嚢は腹膜前腔の剥離を十分に行うこと、プラグを留置する際には、ペダルを過度に収縮させない様に、柔らかく広げる様に心がけている。腸管切除を伴う嵌頓症例などでは、人工物を用いないMcVay法などを選択する。腹腔鏡手術を標準とする当院であるが、下記の症例に対しては、腹腔鏡ではなく前方アプローチを選択することとしている。

・前立腺癌術後ヘルニア発症例

前立腺癌手術の10-15%が術後に鼠径ヘルニアを発症すると報告されている。前立腺癌術後のヘルニア手術では、腹膜と腹膜前腔の癒着剥離が困難となり、この部分の剥離操作が不十分であると、術後再発リスクが高くなる。施設によってTAPP法を行う報告もあるが、現在のところ当院は前方アプローチを基本としている。当院では、前立腺癌手術症例が多く、今後ロボット手術の普及も考慮すると、一定数の症例は前方アプローチの適応となるものと考える。

・ヘルニア根治術後の再発症例

再発症例に対する手術は、前方アプローチでも、腹腔鏡手術でも難易度が高いが、当院では再々発のリスクをできるだけ低下させるためにも前方アプローチ法を用いることとしている 。

・全身麻酔困難症例、その他リスク症例

心肺機能の低下による全身麻酔困難例や、出血傾向による止血難渋が予想される症例なども前方アプローチを選択する。症例によっては、腰椎麻酔・局所麻酔下での手術を選択する。特に高齢患者や、基礎疾患の多い患者が多く、腹腔鏡手術が選択できない症例は一定数ある。

・腸管の嵌頓症例

嵌頓症例に対する緊急手術は前方アプローチを選択する。特に、腸管壊死に対して、腸管切除を伴う症例については、人工物を使用しないMcVay法などを選択する。

・巨大ヘルニア症例

陰嚢に達する巨大ヘルニアの場合、特にヘルニア嚢内に広範な癒着が考えられる症例では、腹腔鏡による癒着剥離は困難なことが多いため、前方アプローチを基本としている。

症例提示

鼠径ヘルニア嵌頓による腸管壊死、膿瘍形成に対して、前方アプローチを用いて治療を行なった症例について報告する。

症例は60歳代、男性。大腸癌術後で、以前より左鼠径ヘルニアを自覚していたが、大腸癌治療を優先し経過観察を行なっていた。前日からの鼠径部痛で予約外受診した。診察所見では、陰嚢の疼痛を伴う著明な腫大を認めた。

CTでは、陰嚢内に小腸の嵌頓を認め、周囲に液体貯留を認めた（図１．２）。左鼠径ヘルニア嵌頓の診断で緊急手術の方針となった。

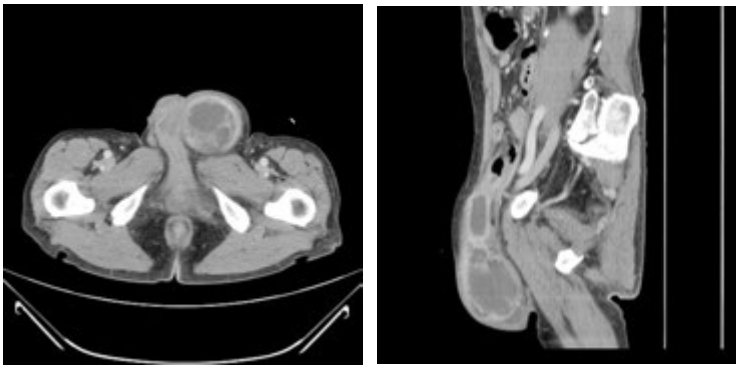

図１．２　鼠径管内に小腸が嵌頓し、
周囲には陰嚢内まで達する液体貯留を認める。

前方アプローチ手術を開始した。嵌頓した小腸は穿孔しており、陰嚢に達するヘルニア嚢内部には多量の膿を認めた。可及的に洗浄を行ったが、広範囲に及ぶ炎症のため、泌尿器科医師と相談し、睾丸摘出と、ドレナージを行う方針とした。腸管切除吻合し還納したのちMcVay法での修復を行い、左睾丸摘出後の陰嚢内および鼠径部にドレーンを留置し手術を終了した。

本症例の様に、腸管切除を伴い、広範に炎症の広がった症例に対して、手術手技の点だけでなく、人工物を使用できないため、腹腔鏡手術の適応範疇外である。前方アプローチ・腹腔鏡にかかわらず、複数の手術手技に習熟しておくことと、 術式選択を誤らないことが重要である。

まとめ

当院における腹腔鏡および前方アプローチのヘルニア根治術の基本手技と前方アプローチの症例選択について報告した。鼠径ヘルニア手術の理解のためにも、腹腔鏡・前方アプローチの両者に習熟することが重要であり、そのうえで適切な術式選択が肝要である。